

自编试验教材之一——

哺乳动物的鉴定

宋艳波

山东大学历史文化学院考古系

2007年7月

目录:

第一部分 哺乳动物的基本特征及常见类别

第二部分 哺乳动物骨骼主要组成部分鉴定特征

1. 头骨
2. 躯干骨
3. 四肢骨
4. 牙齿

第三部分 哺乳动物性别和年龄的鉴定

1. 性别
2. 年龄

第四部分 常见哺乳动物——猪、马、牛、羊、鹿的鉴定

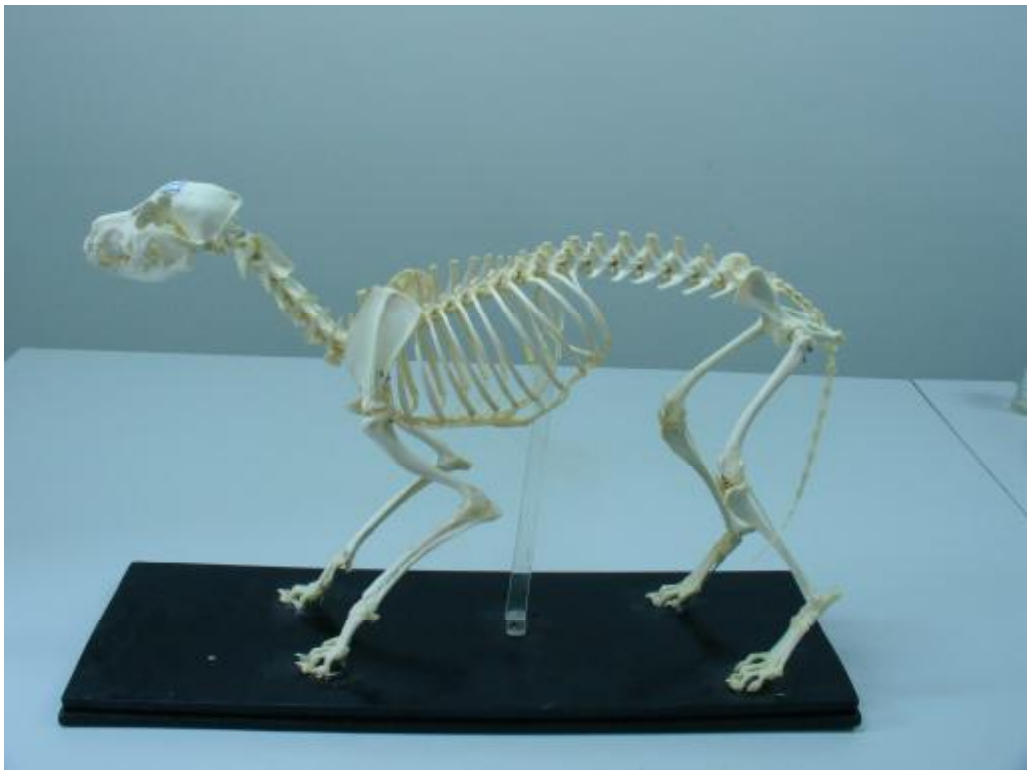第一部分哺乳动物的基本特征和主要类别

哺乳动物的基本特征：相互连接的关节部位称作骨骺，在幼年时不愈合，且不同种属不同部位的愈合年龄有所差别；牙齿为槽生齿，分为乳齿和恒齿，成年后部分恒齿代替乳齿，另一部分恒齿是由齿槽中直接长出的。

主要类别：食肉目、奇蹄目、偶蹄目、灵长目、长鼻目、啮齿目、兔形目等。

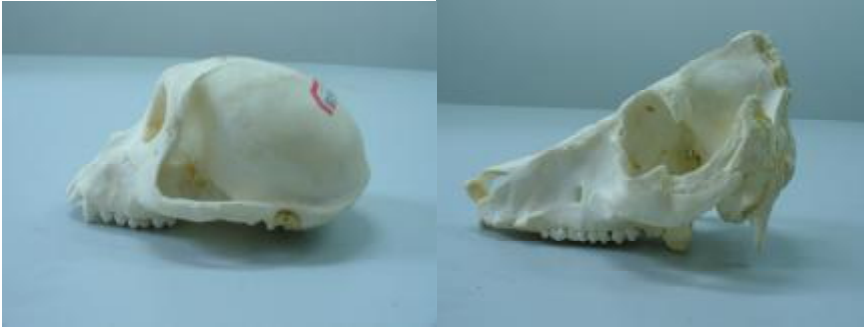第二部分 哺乳动物骨骼主要组成部分及特征鉴定——

头骨、躯干骨、四肢骨和牙齿



动物实验室现代狗骨架

1. 头骨：主要包括额骨、顶骨、枕骨、眼眶、颞骨、听泡、上颌骨等部分。



动物实验室现代猕猴头骨

动物实验室现代野猪头骨

(1) 枕骨均有两个左右对称的枕髁，分布在枕骨大孔的两侧，枕骨大孔连接寰椎。

(2) 有的动物在额骨或顶骨处长角。角可分为表皮角、洞角和鹿角。

①表皮角，指的是角的组织结构与表皮是一样的，这样的角不容易保存下来，但是可能会留下比较粗糙的角座痕迹。代表种属为犀牛。

②洞角，指的是直接从头骨上长出来的角，其内部有多个窍穴。这种角由内外两个部分组成，外部为角鞘，不容易保存下来；内部为角心，较容易保存下来。这种角自长出之后终身不脱落。代表种属为牛和羊。



山东桓台唐山遗址黄牛角

黄牛与水牛角的区别在于，黄牛角横截面呈现椭圆形，水牛角横断面呈扁圆形或三角形。



浙江萧山跨湖桥遗址水牛角

绵羊角与山羊角的区别也在于角横断面的形状及角本身的形状上。



绵羊角

③鹿角，指的是各种鹿类动物的角，从头骨上长出，组织结构为骨质，较致密。鹿角分杈，称作眉枝。从角初生开始，当年不长角，以后每年分一个杈，最多分六个杈（即生长六年）后不再分杈，说明已经完全成年。鹿角每年脱落一次，且一般只有雄性长角，只有少数鹿类雌雄均长角。不是所有的鹿类雄性都会长角，有少数鹿类雄性犬齿发育却不长角，如獐、麝等。
鹿角的组成：角柄、角环、主枝和眉枝等几个主要部分。



广饶博物馆馆藏麋鹿角

常见的几种鹿角：麋鹿（四不像鹿），角比较大，横断面呈略微扁平的圆形，表面比较光滑，有瘤状突起。



浙江萧山跨湖桥遗址麋鹿角

斑鹿（梅花鹿），角中等，横断面呈现圆形，表面比较粗糙，有的有条纹状凹坑。第一眉枝与主枝之间夹角基本 90 度。



山东阳信李屋遗址斑鹿角

马鹿，角比较大，角柄较短，眉枝和第二枝之间相距非常近。
水鹿，一般只分布在南方，角中等，与斑鹿相近，区别在于主枝与第一眉枝之间的夹角小于 90 度。

麋子，角较小，分枝也较少，表面粗糙。

2. 躯干骨：脊椎、肋骨和胸骨

(1) 脊椎：颈椎（C）、胸椎（T）、腰椎（L）、骶椎（S）和尾椎（Ca）。



山东桓台唐山遗址狗寰椎

- ①颈椎，所有哺乳动物都有 7 节颈椎，其中第 1 节称为寰椎，第 2 节称为枢椎。所有颈椎均由横突间口。第 7 节与第 1 节胸椎相连，二者结构上有一定相似之处。
- ②胸椎，与肋骨相接，有肋骨小面和比较发育的棘突。最后一节胸椎与第一节腰椎相连，二者有一定相似之处。
- ③腰椎，有发育的横突。最后一节腰椎与骶椎相连，形状趋向扁平。



山东阳信李屋遗址牛腰椎

④骶椎，又称荐椎，与髌骨相连组成骨盆。一般由数块组成，成年后愈合在一起。

⑤尾椎，根据种属不同数量有所不同。

(2) 肋骨：与胸椎、胸骨相连接，构成胸廓。分食草动物与食肉动物两大类，食草动物肋骨截面扁平，食肉动物肋骨截面扁圆。

(3) 胸骨，扁平的骨片，分为三个部分：胸骨柄、胸骨体和剑突。成年后愈合在一起。

3. 四肢骨：分为前肢和后肢。

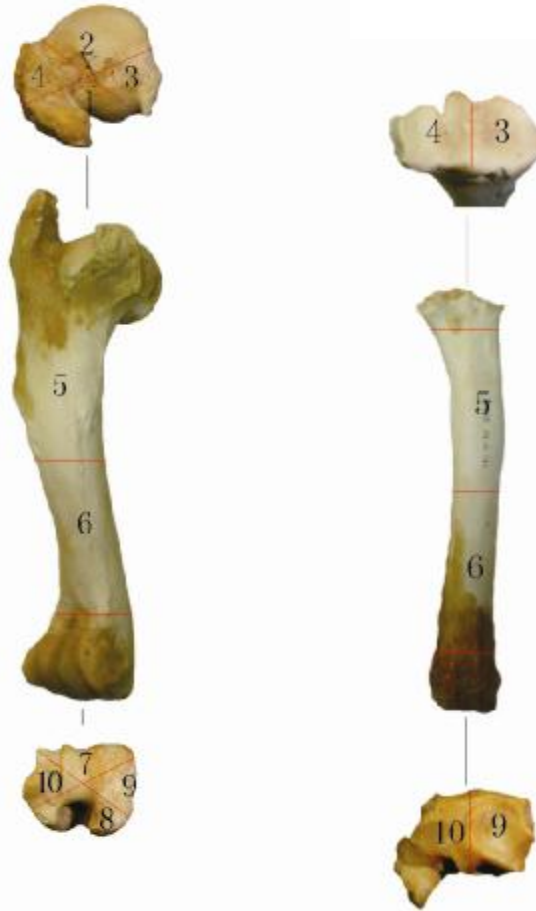(1) 前肢，包括以下相连的骨骼：

①肩胛骨，由肩胛窝，肩胛结节、肩胛岗及骨体部分组成，骨体部分扁平，商代的卜骨多是以这类骨骼为材料，取其骨体扁平之处施以钻凿。肩胛窝较浅，用来连接肱骨头，可以根据肩胛窝的形状来区分不同的种属；不同种属肩胛结节的构造也不相同；食肉动物肩胛岗的前端往往会有发育的肩峰。鉴定时肩胛窝冲前，肩胛结节在上，肩胛岗在外。

②锁骨，有的种属已经退化。

③肱骨，分为近端、中间骨体和远端三个部分。近端包括有肱骨头、大结节和小结节三个主要组成部分，在大小结节之间还有一个结节间沟；中间骨体部分，较长直，可用作加工骨器的材料；

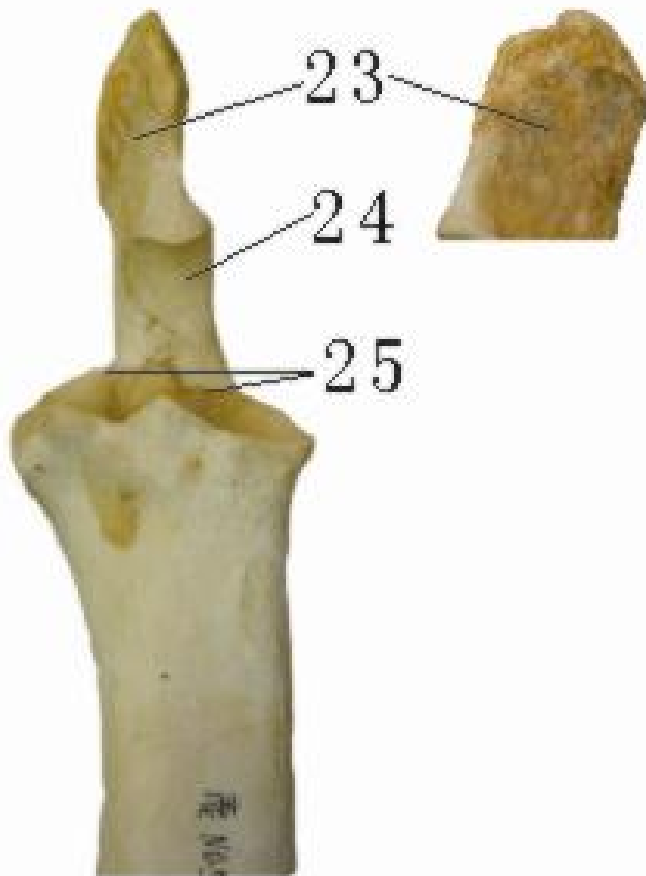
远端主要部分为滑车，滑车前端之上有冠状窝，有的种属有滑车上孔，后端之上有鹰嘴窝。鉴定时，近端肱骨头在后外侧，大结节在前内侧；远端冠状窝在前，鹰嘴窝在后，滑车有棱分为两个部分，内大外小。



斑鹿肱骨

斑鹿桡骨

④尺骨，分为近端、中间骨体与远端三个部分。近端包括鹰嘴（与肱骨的鹰嘴窝相连，嵌入鹰嘴窝中）、肘结节、半月切迹和尺骨的桡切迹（与桡骨相连的小关节面）等；有的种属中间骨体部分及远端退化，与桡骨联合在一起，有的虽然与桡骨分开，但是远端退化的比较严重，较细长，稍经加工就可以做成尖状骨器。鉴定时，半月切迹冲前且在内侧，尺骨的桡切迹在外侧。



斑鹿尺骨近端

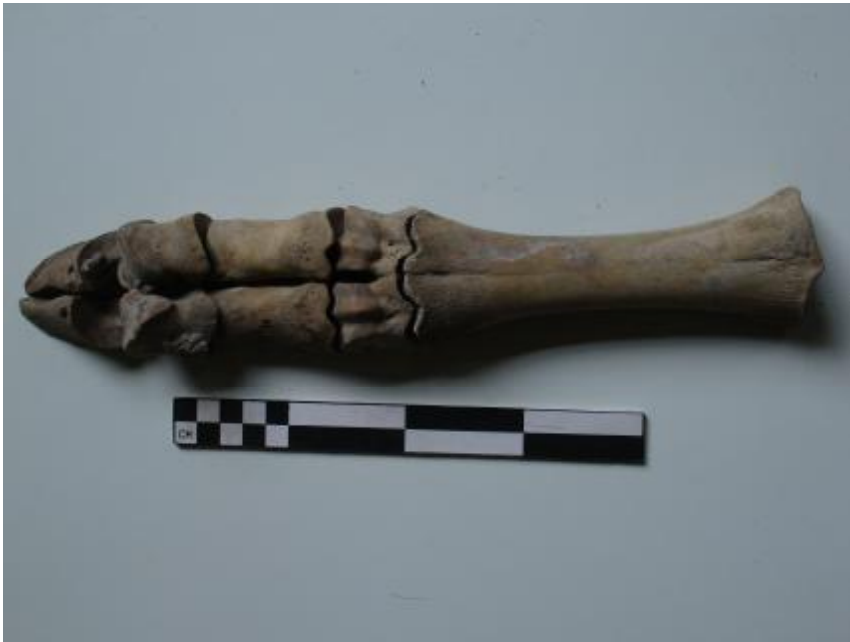⑤ 桡骨，分为近端、中间骨体和远端三个部分。近端主要部分为桡骨头窝，与肱骨的滑车相接，稍微内凹，且凹槽分为两个部分，另外还有与尺骨相接的桡骨尺切迹；中间骨体较长直，可用作加工骨器的材料；远端主要有桡骨茎突等部分构成，与腕骨相接。鉴定时，近端桡骨尺切迹在后，桡骨头窝内大外小；远端桡骨茎突在内侧，退化了的尺骨远端连接在桡骨上，位于外侧。

⑥ 腕骨，一般由 5 块小的短骨组成。组合成上下两层，上层（3 块）与尺骨、桡骨的远端相连接，下层（2 块）与掌骨的近端相连接。每一块骨骼有自己特定的名称，上层 3 块由内而外分别称为桡侧腕骨、中间腕骨和尺侧腕骨；下层 2 块分别称为 2+3 腕骨和 4+5 腕骨，分别对应第 2、3 掌骨与第 4、5 掌骨的近端。鉴定时可以联系上下骨骼根据其特征进行判断。在遗址中这类骨骼比

较容易保存下来，是重要的鉴定材料。

⑦掌骨，一般是5块骨骼组成，分别称为第1、2、3、4、5掌骨。有的动物掌骨退化，一般从第1掌骨开始退化，如猪只有第2、3、4、5掌骨；退化严重的就只保留第3、4掌骨，如牛、羊、鹿等保留第3、4掌骨且愈合在一起；退化最为严重的只保留第3掌骨，如马，其它掌骨有的可能没有退化完全附着在第3掌骨上。掌骨的近端一般均较平，远端为滑车状构造。鉴定时，具体情况具体分析，要尽量鉴定到每一块掌骨。

⑧指骨，一般包括三节，称作第一指骨（近端指骨）、第二指骨（中间指骨）和第三指骨（末端指骨）。指骨与掌骨相连接，有多少掌骨就有多少配套的指骨出现。这类骨骼在遗址中发现的数量较多，其测量数据有时候可以作为区分种属的参照。



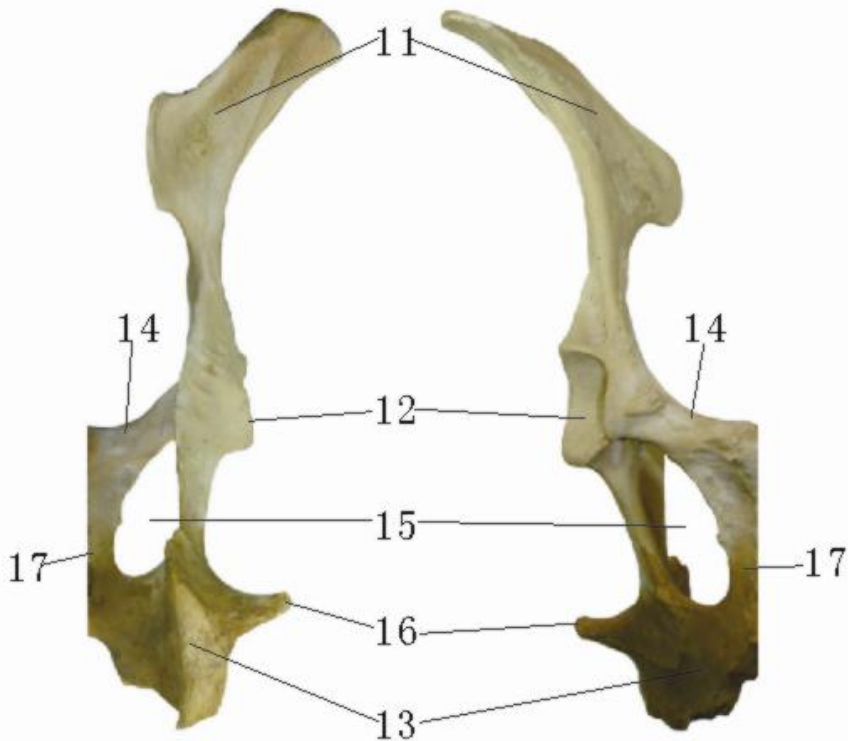
山东阳信李屋遗址牛掌骨、指骨

⑨籽骨，有的种属在指骨之间还会长有籽骨，数量不等，形状各异。

（2）后肢；包括以下相连的骨骼

①髌骨，由髌骨、坐骨和耻骨三个部分构成，在幼年时三部分分离，成年后于髌臼处愈合在一起。主要部位包括：髌骨翼，与骶椎相连接，有相应的关节面；坐骨结节；耻骨联合，为左右两侧耻骨相连的部位，成年后愈合；髌臼，由三块主要骨骼相连形成的一个深窝，与股骨头相连。对于不同的种属来说，髌臼处的构

造与切迹形状也会各不相同。



斑鹿髁骨

②股骨，分为近端、中间骨体和远端三个组成部分。近端包括股骨头、大转子和小转子三个主要部分，在两个转子之间有转间嵴，股骨头嵌入髁臼内，有的种属有第三转子；中间骨体断面近圆形，较长直，可以作为制作骨器的骨料；远端包括髌骨滑车、内髌、外髌和髌上窝等部分，髌骨滑车接髌骨，髌上窝根据种属的不同其形状、深度各有不同。鉴定时，近端股骨头在前内侧，转间嵴在后侧；远端髌骨滑车在前，髌上窝在后外侧，内髌和外髌分别位于内外侧。

③髌骨，属于短骨，有较光滑的关节面与股骨的髌滑车相连。比较灵活。

④胫骨，分为近端、中间骨体和远端三个组成部分。近端包括胫骨嵴、胫骨粗隆、肌腱沟夹角等部分，与股骨远端内外髌相连；中间骨体较长直，可以用来作为加工骨器的原材料；远端包括腓切迹、踝关节面和内髌等部分，与跗部骨骼相连。远端的踝关节面只有鹿、牛、羊有，前后分布两个小关节面，前小后大，位于

外侧。



斑鹿股骨



斑鹿胫骨

⑤腓骨，有的种属退化后与胫骨连接在一起，如马、牛、羊、鹿等；有的形状如刀片状，如猪。

⑥跗部骨骼，包括跟骨、距骨、中央跗骨等短骨。跗部骨骼遗址中所见较多，具有比较重要的鉴定意义。

⑦跖骨，上接跗部骨骼，下接趾骨。近端较平，有的种属形状近方形，有多个小关节面组成；有些种属如牛、马等中间骨体较细长，可用来制作骨器；远端滑车。

⑧趾骨，一般包括三节，称作第一趾骨（近端趾骨）、第二趾骨（中间趾骨）和第三趾骨（末端趾骨）。趾骨与跖骨相连接，有多少跖骨就有多少配套的趾骨出现。这类骨骼在遗址中发现的数量较多，其测量数据有时候可以作为区分种属的参照。

4. 下颌骨和牙齿（槽生齿）。

下颌骨分为长牙齿的部位和下颌支及冠状突、髁突、角突等，其

中角突和咬肌窝是食肉动物都独有的特征，有的食肉动物甚至有亚角突。下面主要介绍牙齿的鉴定。

(1) 按照年龄大小有乳齿与恒齿之分。

①乳齿齿式，人为 **2-1-2**，即每一侧的上颌或下颌均有两颗乳门齿、一颗乳犬齿、两颗乳臼齿。

②牙齿由外而内包括珐琅质、齿质和髓腔三个部分；由上而下分为齿冠、颈部和齿根三个部分。牙齿在生长的过程中，齿根不封闭。

③恒齿齿式，不同种属各有不同，人类为 **2-1-2-2 (3)**，即每一侧上颌或下颌均有两颗恒门齿、一颗恒犬齿、两颗恒前臼齿、两到三颗恒臼齿。重要特征为恒臼齿均为自己从齿槽中生长出来的，恒前臼齿代替的是乳臼齿。

(2) 按照功能可分为门齿(I)、犬齿(C)、前臼齿(P)、臼齿(M)。不同动物种属按照功能需要其牙齿发育程度各不相同。一般来说肉食性越强的动物，其臼齿退化越明显。

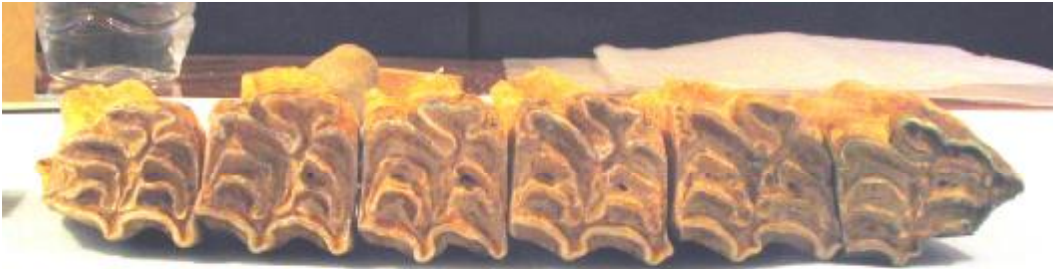牙齿的退化，遵循不同的原则：

① 门齿和前臼齿退化由前往后，即退化一颗就少第一颗，退化两颗就少掉前面两颗，以此类推。

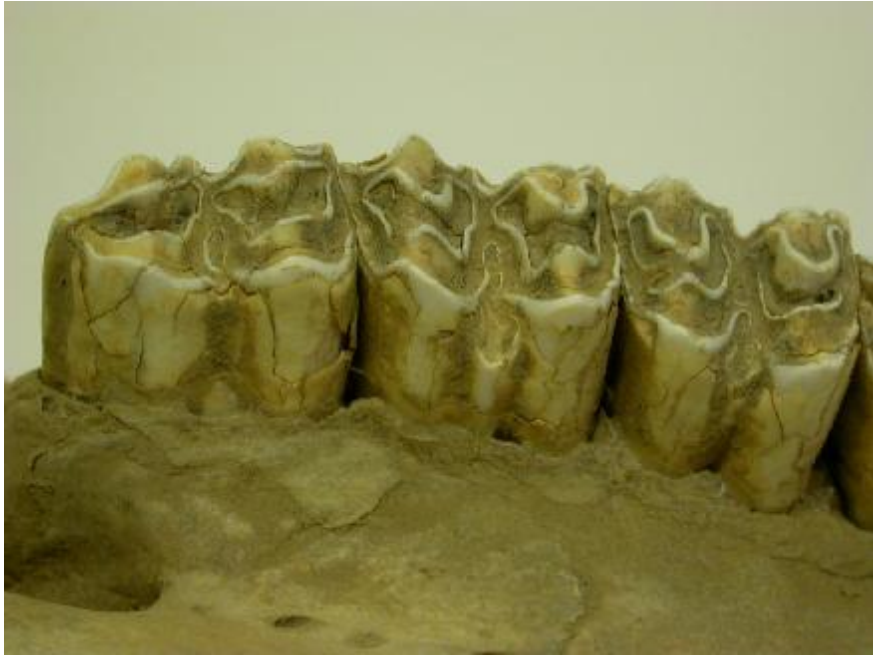② 臼齿退化由后往前，即退化一颗就少最后一颗（一般为 **M3**），退化两颗就少掉后数两颗，以此类推。

(3) 按照形态可分为脊形齿、新月形齿、丘形齿、锥形齿。

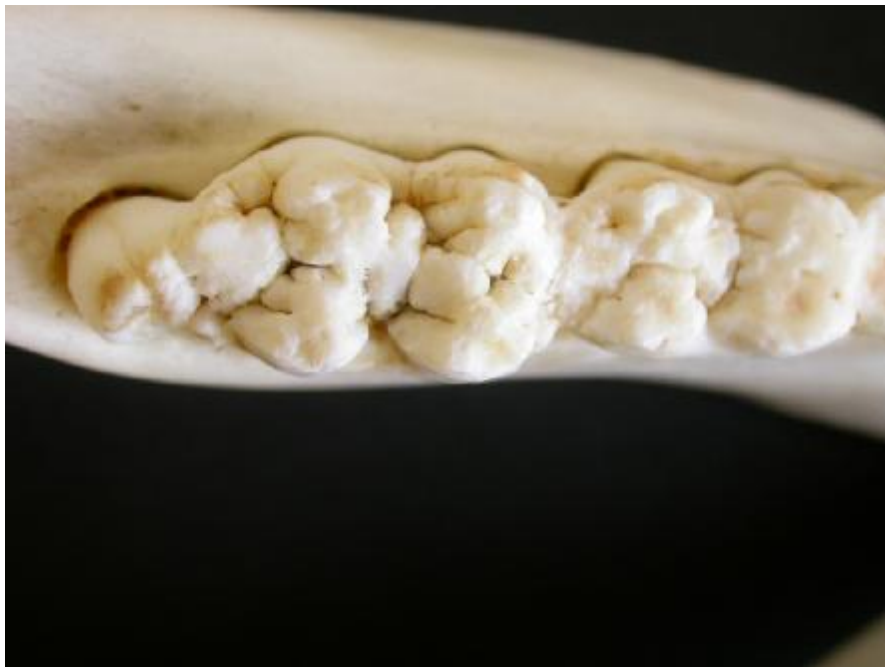①脊形齿的代表种属为马。



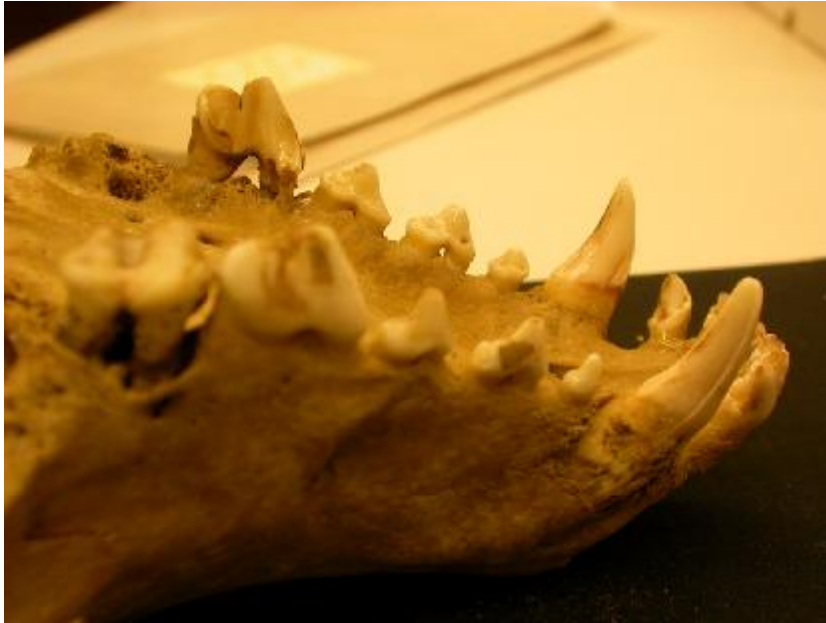②新月形齿代表种属为牛、羊和鹿。



③ 丘形齿代表种属为猪、猴等。



④ 锥形齿代表种属为各种食肉动物。



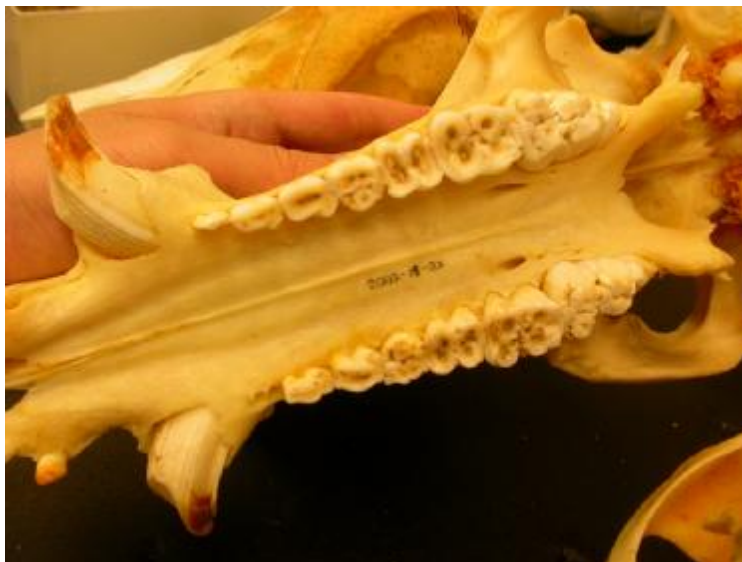第三部分 哺乳动物性别和年龄鉴定

1. 性别

(1) 角

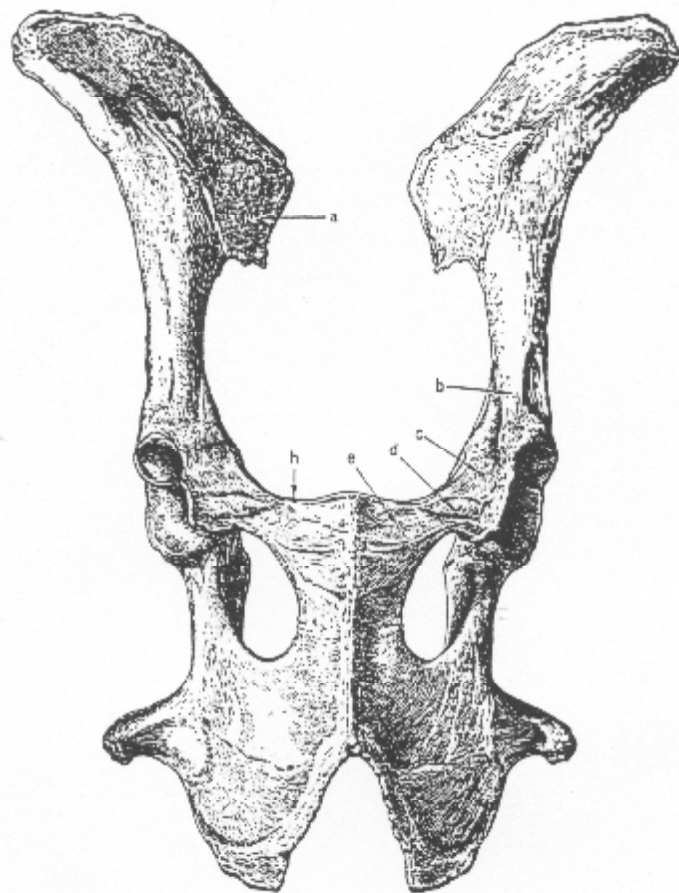
①大多数鹿类动物都是雄性长角，雌性不长角，可以据此来判断性别。

②牛、羊等动物虽然雌雄都长角，但是雄性的角明显更发育一些。

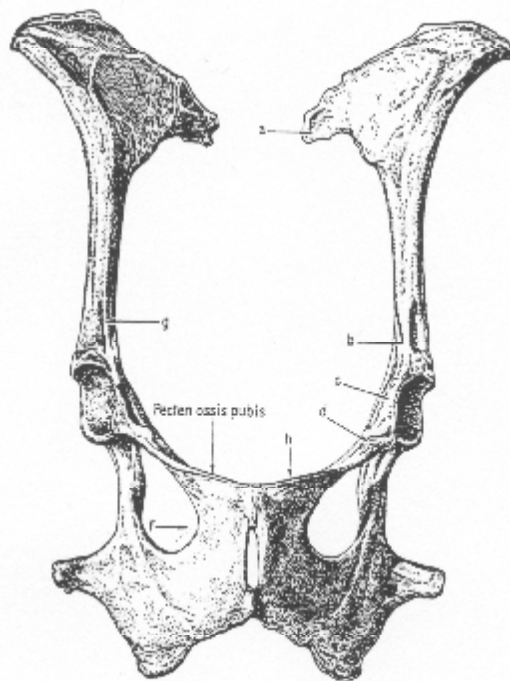


(2) 犬齿

- ①多数动物只有雄性才长犬齿，雌性一般犬齿退化。
②几种不长角或角较小的鹿类雄性的犬齿会比较发育。
(3) 髌骨——雌性动物因为承担生育后代的责任，往往在髌骨尤其是耻骨部位会留下一些相关的痕迹，如耻骨较细等。



B *Ovis aries* ♂
Fig. 59 Pelvis, ventral aspect.



B. Ovis aries ♀

Fig. 60 Pelvis, ventral aspect.

2. 年龄

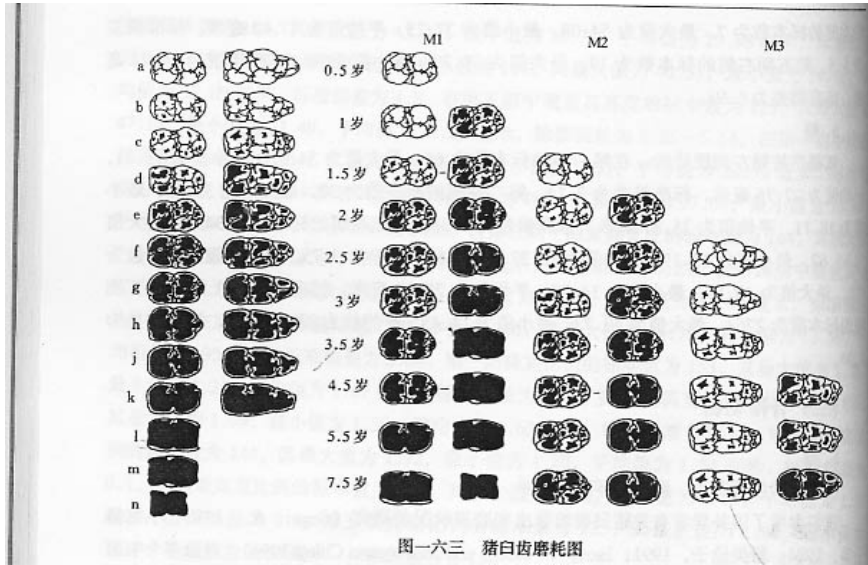
(1) 骨骼的愈合程度推断年龄

不同种属不同位置及不同部位的骨骼其愈合年龄也不一致，如猪肱骨近端在 3.5 岁时愈合，而肱骨远端则在 1.5 岁时愈合；对于牛来说，肱骨近端在 3.5-4 岁时愈合，远端在 1.5 岁时愈合；羊的肱骨近端在 3.5 岁时愈合，远端在 3 个月时愈合。几种常见动物的骨骼愈合年龄具体参考标准见《动物骨骼图谱》P42 页。

(2) 牙齿的萌出和磨蚀推断年龄

①哺乳动物的牙齿有乳齿与恒齿之分，恒齿取代乳齿需要一个过程，不同牙齿完成这一过程的时间也是不一致的，可以用来推断年龄。如猪各个恒齿萌出的时间为：M1(6 月)；P1(7 月)；I3、C (9 月)；M2(13 月)；I1(14 月)；P2、P3、P4 (16 月)；I2(20 月)；M3(25 月)。

②牙齿的磨蚀也可以用来判断年龄。



(3) 牙齿切片，观察年龄。

多用恒齿——食肉动物的门齿、犬齿；灵长类的门齿；食草动物的 I1M1 等。

第四部分 常见哺乳动物的鉴定

——猪、马、牛、羊、鹿

种属 骨骼	猪	马	牛	羊	鹿
下颌骨 及牙齿	冠状突特别短，髁突呈现三角形隆起。	前白齿白齿化。	白齿齿柱较高，超过齿冠的 1/2。	白齿无齿柱。	冠状突较发育；白齿齿柱低于齿冠 1/2。
肩胛骨	肩胛岗向后外撇；骨体呈现有缺口的三角形。	肩胛岗趴下；关节窝与肩胛结节分开距离较大。	肩胛岗长高，关节窝与肩胛结节分开距离较小。	肩胛窝椭圆；肩胛结节高出肩胛窝。	肩胛窝较圆，肩胛岗较直。

肱骨	近端近长方形，大结节较低矮；远端滑车往内收缩，有的有滑车上孔。	大小结节看起来大小差不多，高度也差不多；有较发育的三角肌粗隆。	整体较粗较短。	大结节高起来，结节间沟较宽阔。	大结节较低矮，结节间沟弯曲、较窄。
桡骨尺骨	尺骨、桡骨大小相似，均非常肥短；桡骨头窝面斜向外侧。	尺骨一半以上退化，附着在桡骨上；桡骨远端似轴状。	尺骨退化较小；远端有三个斜窝。	桡骨尺切迹与牛类似，有似三角形关节面存在	桡骨骨体有明显棱脊；尺切迹有近圆形关节面存在
髌骨	髌白部位较高，切迹近圆形	髌白切迹较宽	髌白切迹窄而深	切迹圆而平滑	切迹较宽
股骨	髌上窝是个平面；骨体呈现方形；股骨头较圆	髌上窝很深；有第三转子；转肩嵴垂直；远端滑车较宽。	髌上窝为一窄窝；转间嵴斜向下；远端滑车较窄。	股骨头长圆；骨体圆形；髌上窝较浅	股骨头长圆；骨体有明显棱脊；髌上窝比羊深。
胫骨腓骨	腓骨近端似刀片；胫骨远端无踝关节面	腓骨基本退化完全，仅剩一点附着在胫骨上；胫骨脊前有一窝；胫骨远端有斜嵴	腓骨基本退化完全；胫骨远端有两个直窝，有踝关节面。	与牛相似。	基本与牛相似，远端骨体棱脊较明显
掌骨、跖骨	分别有4块掌骨与4块跖骨，近端形状各异。	远端单滑车。	掌骨近端呈半圆形；跖骨近端呈近方形；血槽较宽，穿过滋养孔，延伸至远端；远端双滑车。	与牛相近。	与牛相似，但血槽明显终止于滋养孔处。